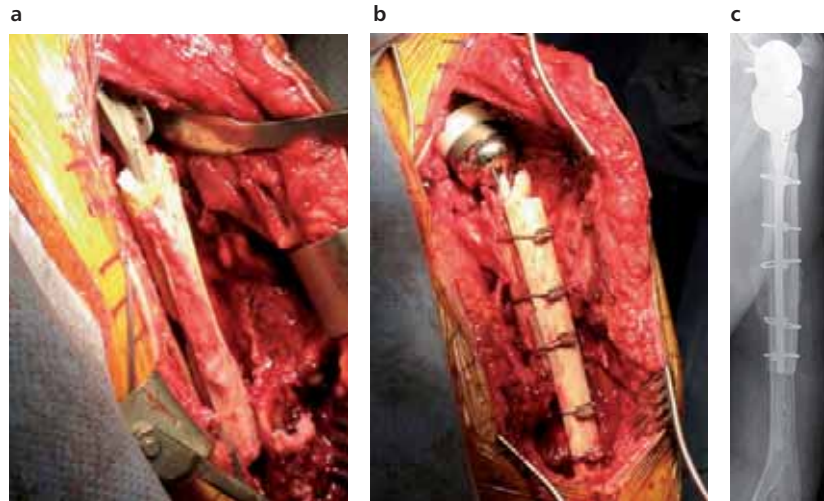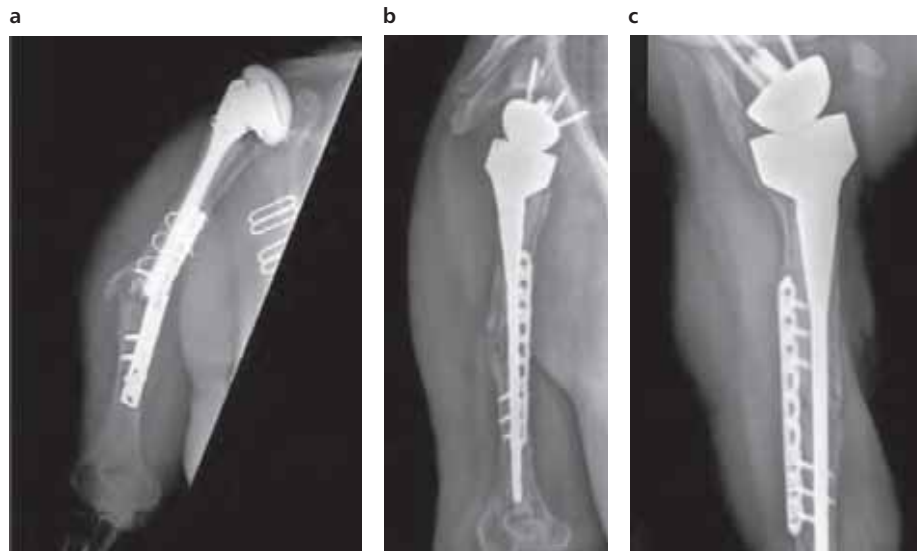


**Rycina 2.9.** Złamanie okołoprotezowe kości ramiennej lewej typu typ B/C, według klasyfikacji Wrighta i Cofielda (typ B<sub>1</sub> według klasyfikacji Worlanda i wsp., typ III/IV według klasyfikacji Campbella), leczone operacyjnie; **a)** obraz śródoperacyjny – widok od przodu, **b)** obraz śródoperacyjny po zespoleniu złamania wielowłóknistymi linkami metalowymi z osteokondukcyjną stymulacją wzrostu kostnego jednolitą belką kości alogenicznej – widok od przodu, **c)** rentgenogram pooperacyjny w projekcji przednio-tylnej (a-p).



**Rycina 2.10.** Złamanie okołoprotezowe typu B<sub>2</sub>, według klasyfikacji Mayo, kości ramiennej prawej po hemiartroplastyce stawu ramiennego leczone operacyjnie z wymianą endoprotezy na typ rewizyjny o odwróconej geometrii implantu, stabilizacją złamania płytą i śrubami; **a)** rentgenogram wyjściowy w projekcji przednio-tylnej (a-p), **b)** rentgenogram pooperacyjny w projekcji bocznej (l), **c)** rentgenogram pooperacyjny w projekcji osiowej (ax).